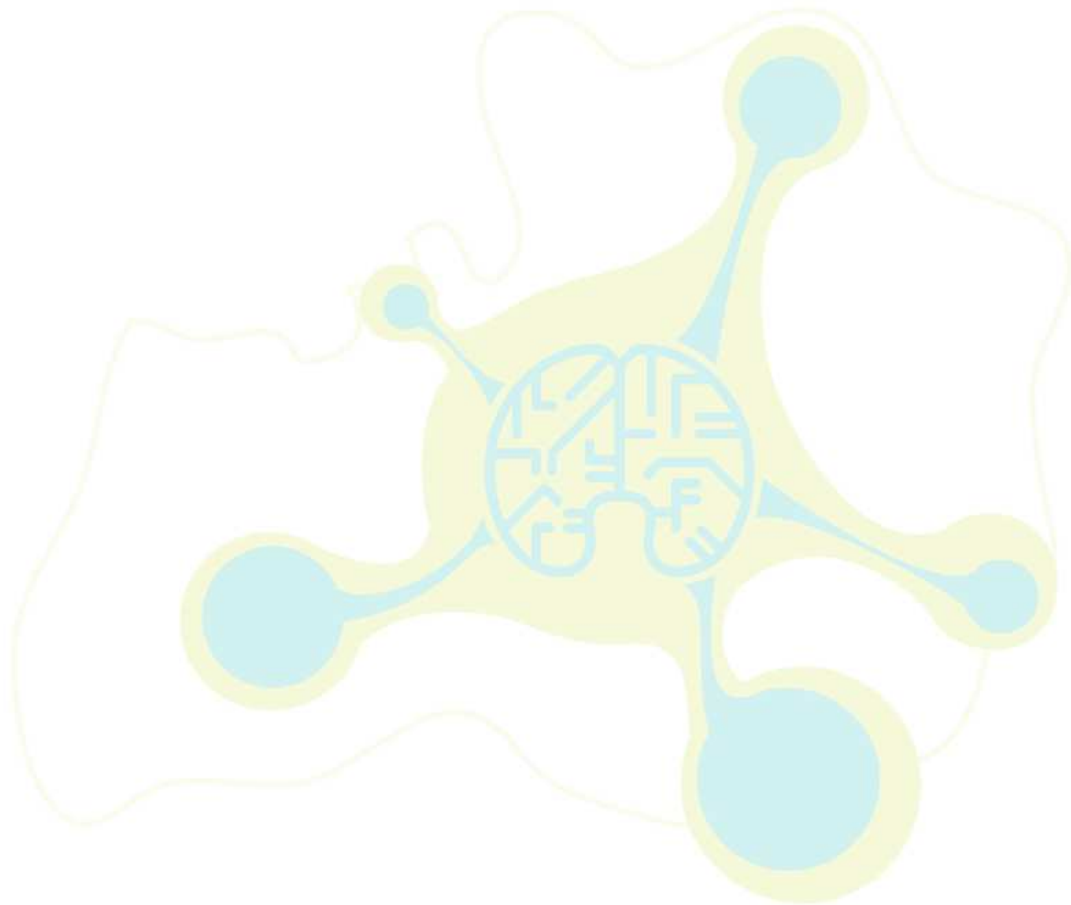


## IRM de SEP - dissémination dans le temps

- 1 lésion prenant le contraste sur une IRM faite à 3 mois du début de la poussée, située dans une zone n'expliquant pas la clinique.
- Ou,** en l'absence de lésion prenant le contraste sur l'IRM à 3 mois
- présence d'1 lésion prenant le contraste ou une nouvelle image en hypersignal T2 sur une IRM de contrôle (en général faite 3 mois après la première IRM).



SINDEFI SEP

